Mme J.

73 ans

Syndrome de la queue de cheval d’aggravation progressive

Mme J., 73 ans

- Antécédents
  - HTA
  - Oesophagite et gastrite chronique
  - Pas d'antécédent familiaux

- Mode de vie
  - Tunisienne
  - Employée de bureau à la retraite depuis 20 ans
  - Pas d'intoxication OH/tabac

Anamnèse

- 2012
  - Lombalgies inflammatoires
  - Paresthésies des 2 membres inférieurs
  - Troubles de l’équilibre
  - Troubles vésico-sphinctériens : incontinence urinaire et fécale

  - Syndrome sec

T2

T1 Gadolinium

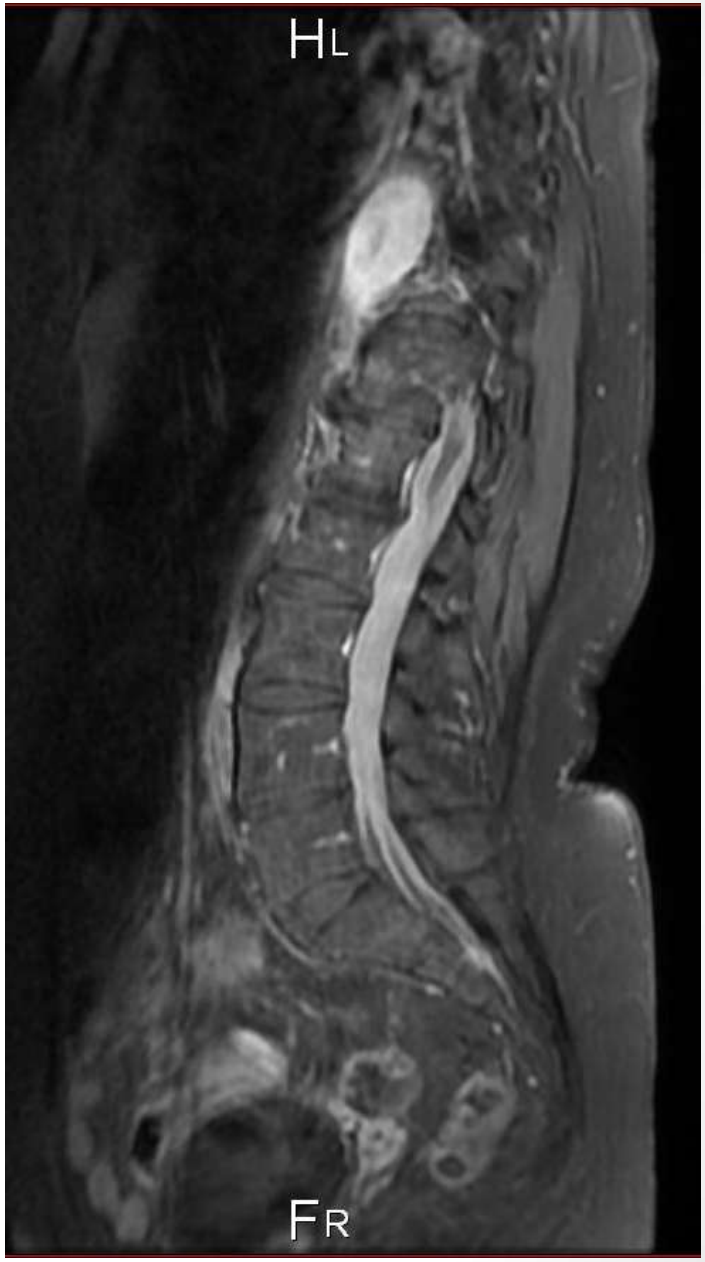

Anamnèse – Premier bilan

- **IRM médullaire :** épaississement arachnoïdien queue de cheval prenant le contraste
- **IRM cérébrale** : atrophie
- **PL**
  - 5GB, protéinorachie 2,28 g/L, glycorachie normale
  - Anathomopathologie, bactériologie, BAAR -
- **Biologie**
  - VIH -, FAN, FR, Cryoglobulinémie, Anti-SSA/SSB, ECA –
- **BGSA** : siadalenite grade IV
- **TDM TAP** : normal
- **BOM** : normale

2012

- **PL** : hyperprotéinorachie
- **IRM médullaire** : épaississement arachnoïdien queue de cheval prenant le contraste
- **Biopsie arachnoïde** : aspect de tuberculose caséo-folliculaire

2012

- **PL** : hyperprotéinorachie
- I**RM médullaire** : épaississement arachnoïdien queue de cheval prenant le contraste
- **Biopsie arachnoïde** : aspect de tuberculose caséo-folliculaire

- Tuberculose neuroméningée

- Traitement antituberculeux bien conduit pendant 12 mois
- Pas d'amélioration

Evolution

- 2013 IRM stables
- Octobre 2013
  - **2ème biopsie arachnoïdienne** : tissu fibreux

- « Arachnoïdite chronique inflammatoire associée à un syndrome de Gougerot-Sjögren »

- Mai 2014
  - Bolus de Solumedrol puis corticothérapie orale
  - Imurel + Plaquenil, interrompus
- Pas d'amélioration

Juillet 2014

- Hospitalisée au GHPS pour 2ème avis
- Arachnoïdite chronique avec hyerprotéinorachie, responsable d'un syndrome de la queue de cheval d'aggravation progressive sur plusieurs années…

- Paraparésie avec PM 50m et ataxie proprioceptive
- ROT présents, RCP en flexion
- SPGO perturbé, paresthésies MI

- Xérostomie + Xérophtalmie

T2

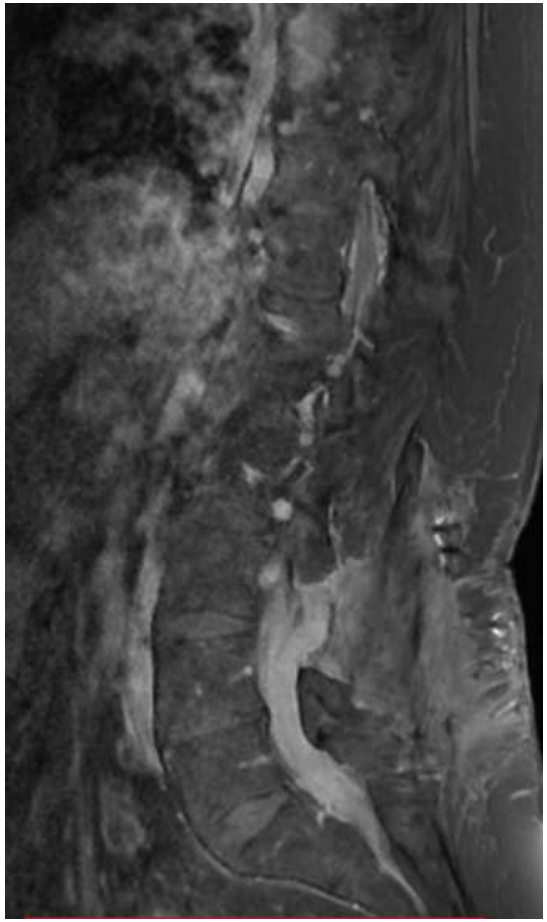

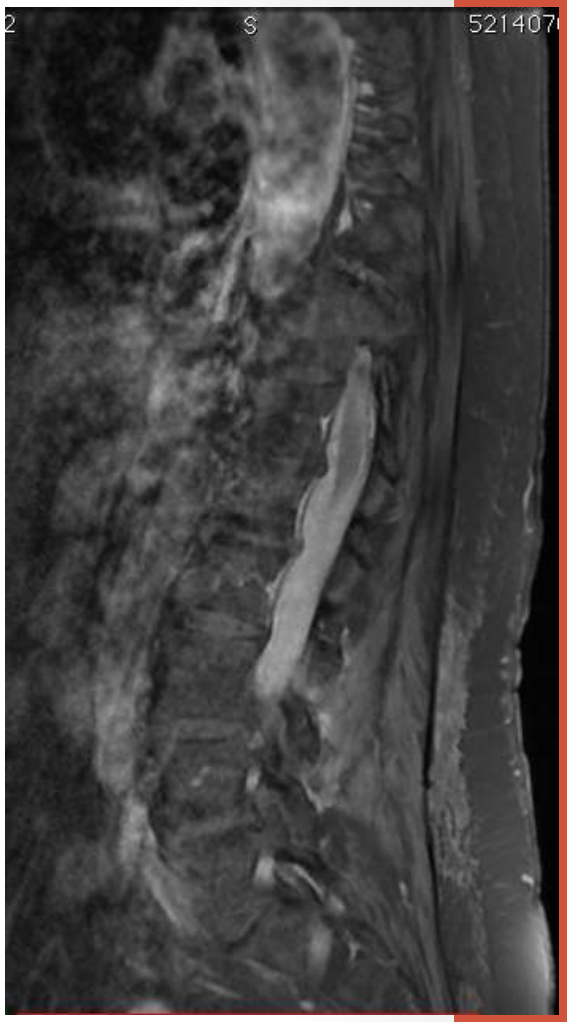

T1 Gadolinium

SG
5214070729 (73

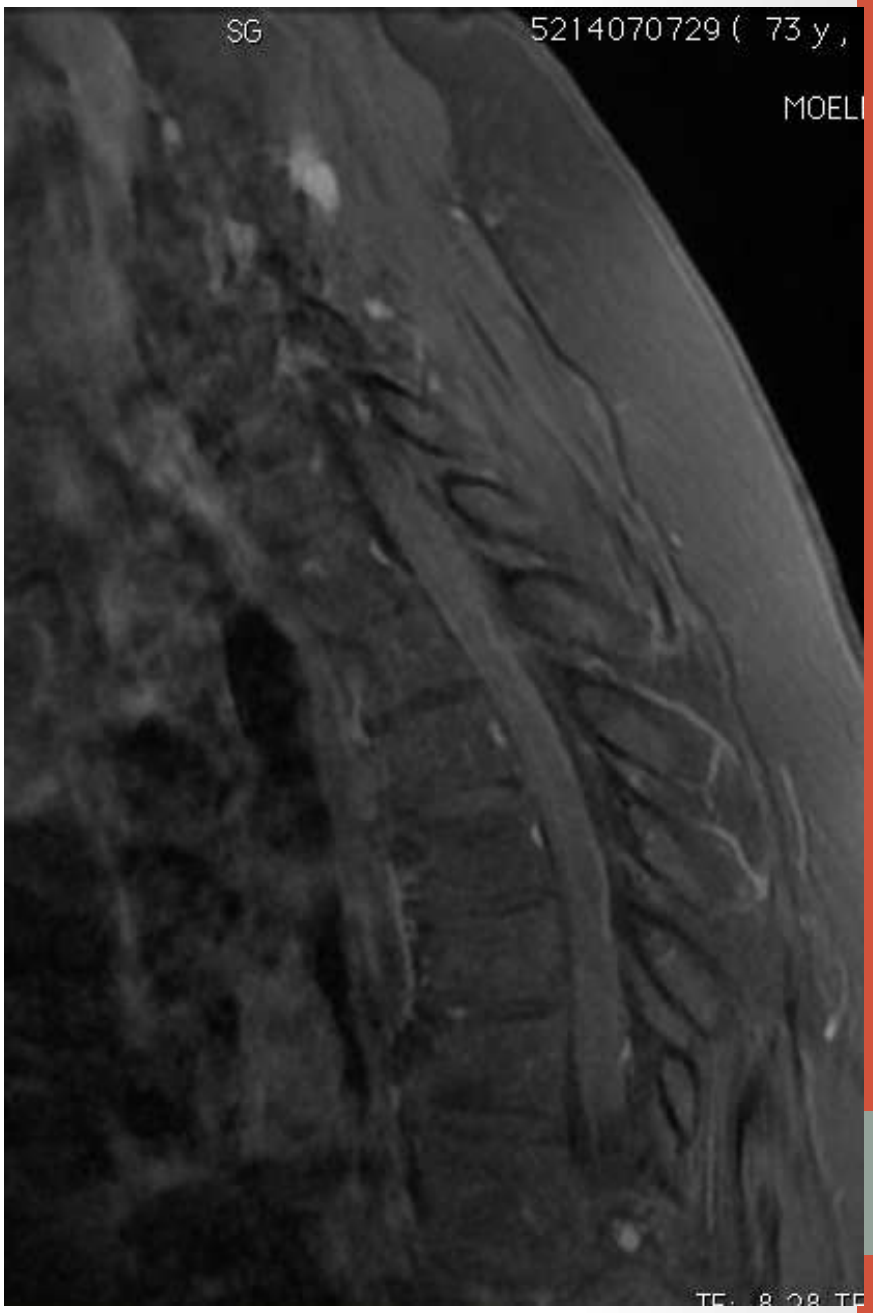
SG
5214070729 (73 y ,
MOEL

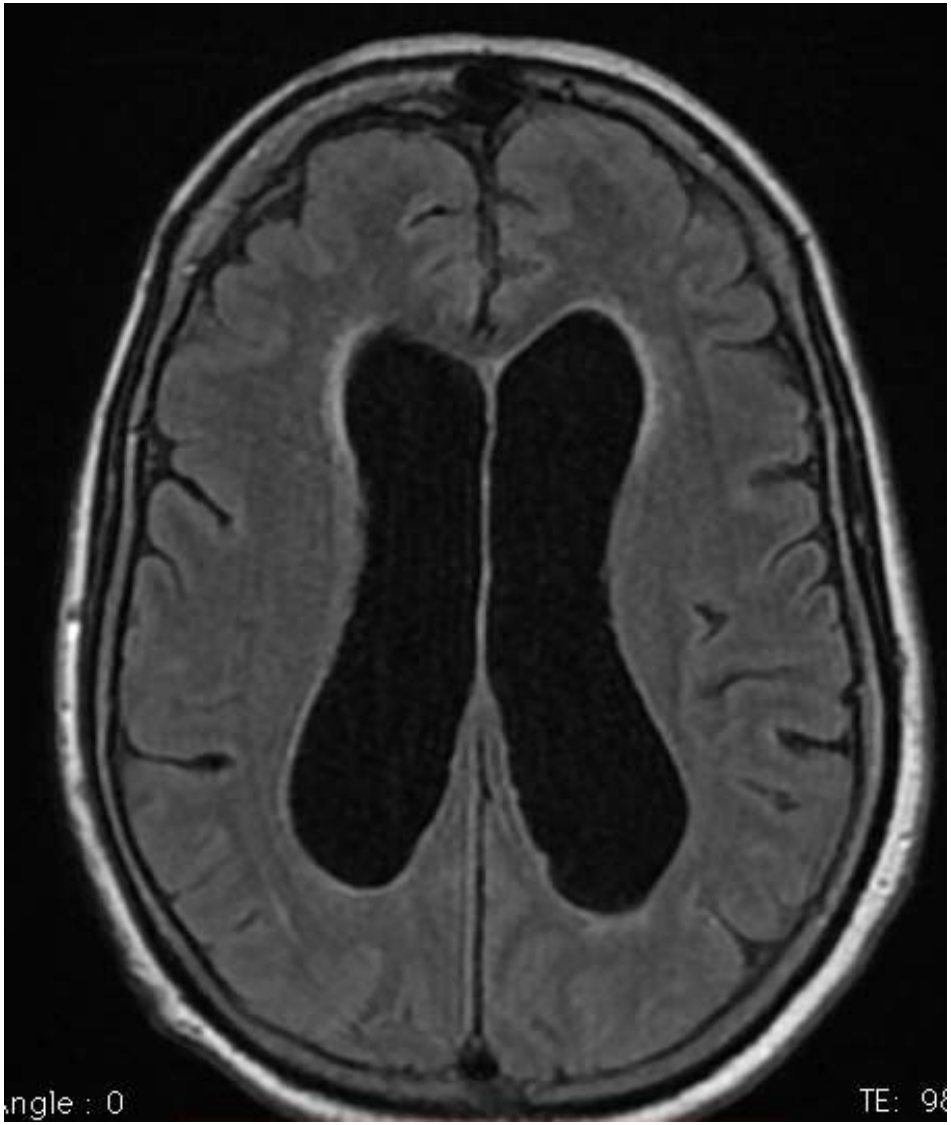
ngle : 0
TE: 98

Bilan – Juillet 2014

- **IRM médullaire**
  - Pachyméningite prédominante en lombaire
- **IRM cérébrale**
  - Dilatation tétraventriculaire avec résorption transépendymaire

- **Ponction Lombaire : méningite lymphocytaire**
  - 496 GB dont 94% lymphocytes
  - Protéinorachie 13,15g/L Glycorachie 2,9 mmol/L
  - Pas de cellule lymphomateuse
  - Culture, BAAR, cryptocoque, PCR virales : négatives

Bilan – Juillet 2014

- **Quel(s) examen(s) demandez-vous ?**

- **PL**
  - IL6 et 10 augmentés
  - Discrète synthèse intrathécale
  - Lymphocytes T prédominants

- **Biologie**
  - IgM monoclonale chaînes légères λ
  - VIH, VHB, VHC, TPHA/VDRL, Quantiferon : négatifs
  - FAN, anti-DNA, anti-ENA, ANCA, FR, ECA : négatifs

- **EMG**
  - Atteinte axonale et radiculopathie L4-L5

- **PET-TDM** hypermétabolisme modéré isolé de la moelle épinière et des racines de la queue de cheval

- **Biopsie racine nerveuse**
  - Macroscopique :
    - Racines anormales volumineuses de 3mm, très facilement différenciables des autres racines
    - Racines normales très comprimées sans engainement ni masse épidurale

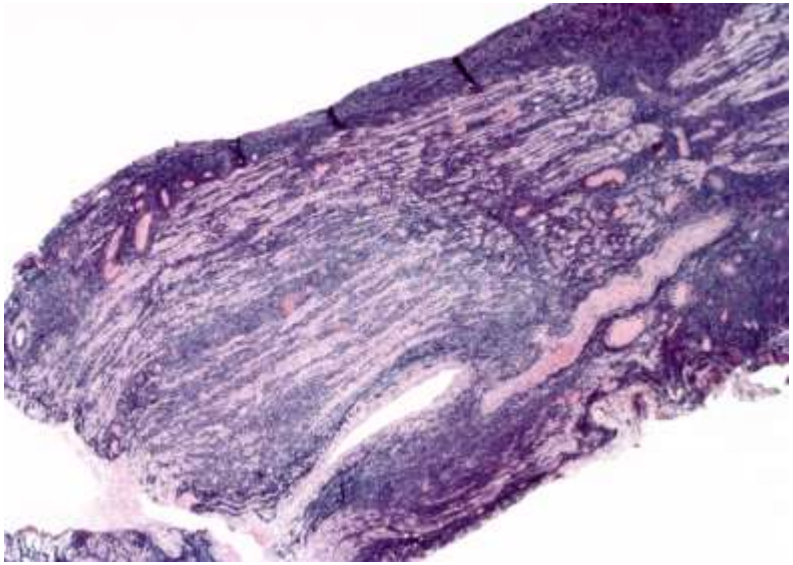

X2

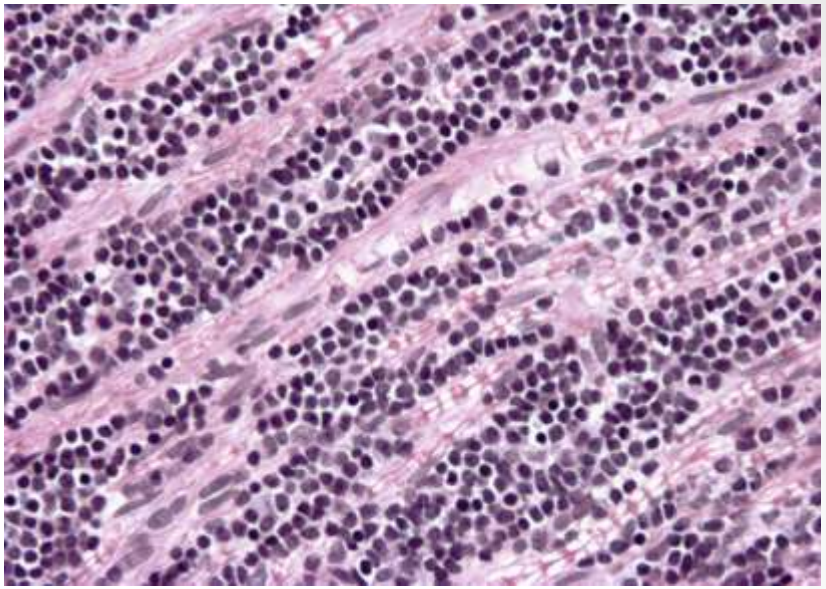

X20

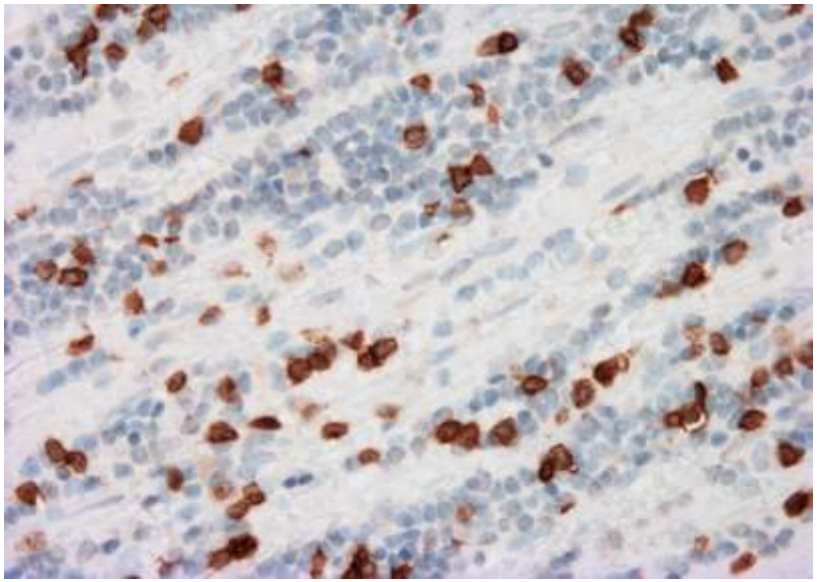

CD3, X20

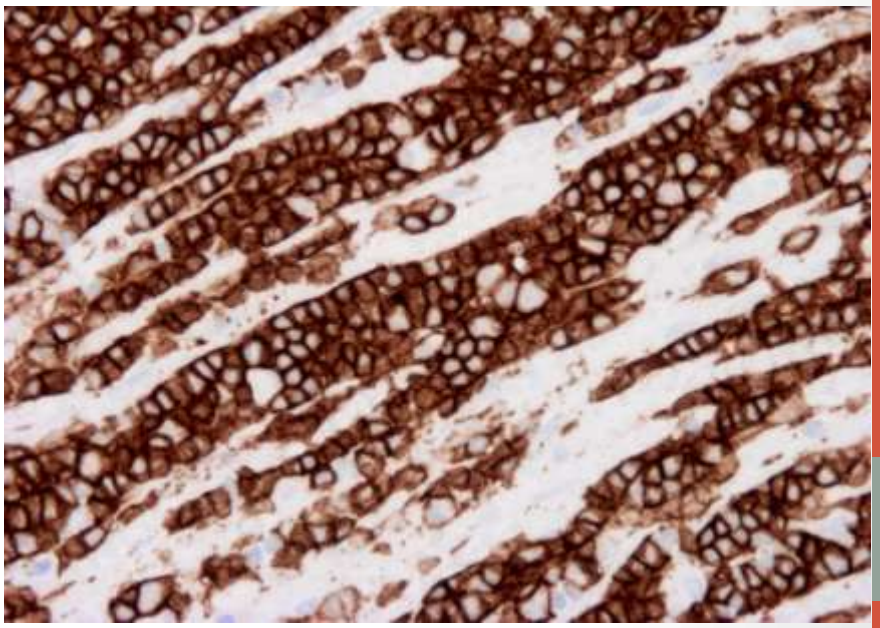

CD20, X20

- Biopsie racine nerveuse
  - Macroscopique :
    - Racines anormales volumineuses de 3mm, très facilement différenciables des autres racines
    - Racines normales très comprimées sans engainement ni masse épidurale
  - Anatomopathologie
    - Tissu nerveux infiltré par une population lymphoïde discrètement pléiomorphe de taille moyenne, Ki67 5%
    - CD20+ diffus, quelques CD3 +, C79A+
    - Lymphome B de la zone marginale (MALT) de localisation radiculaire

Arachnoïdite chronique

- Inflammatoires
  - Sarcoïdose

IMA 5 / 11
HRP

GADOLINIUM
TSE T1 DTE A G

Arachnoïdite chronique

- Inflammatoires
  - Sarcoïdose
  - Granulomatoses (Wegener…)
  - Autres maladies de système

Wegener pANCA +

IgG4-related disease
Atteinte dysimmunitaire multisystémique
Infiltration lymphocytoplasmique + fibrose
-2 cas décrits d'atteinte spinale

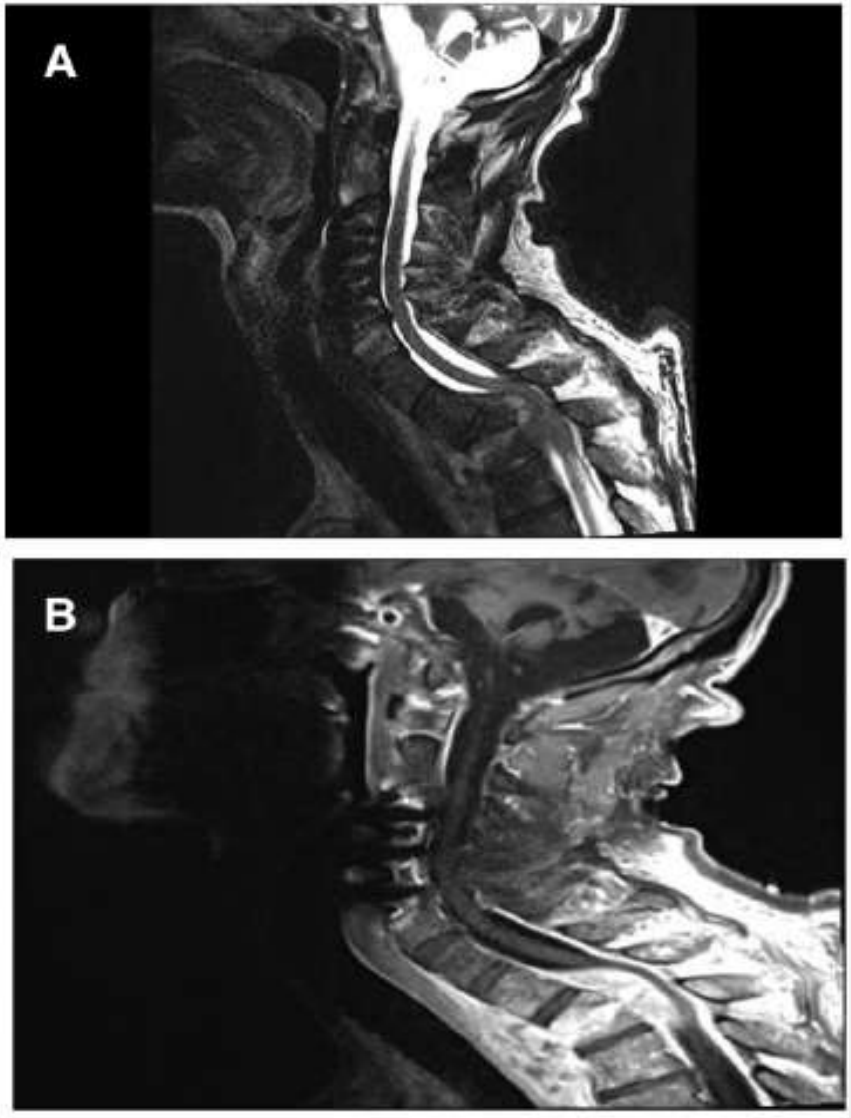

Arachnoïdite chronique

- Inflammatoires
  - Sarcoïdose
  - Granulomatoses (Wegener…)
  - Autres maladies de système
  - Syndrome IgG4
  - Pachyméningite spinale hypertrophique idiopathique

Arachnoïdite chronique

- Inflammatoires
  - Sarcoïdose
  - Granulomatoses (Wegener…)
  - Autres maladies de système
  - Syndrome IgG4
  - Pachyméningite spinale hypertrophique idiopathique

- Infectieuses
  - Tuberculose

INT J TUBERC LUNG DIS 7(12):1186–1190
© 2003 IUATLD

Tuberculous radiculomyelitis: review and presentation of five patients

A. Moghtaderi,* R. Alavi Naini†

78 cas d'arachnoïdites

Adultes
Paraparésie, troubles vésico-sphincteriens, paresthésies, Babinski

Nécrose caséeuse + granulomatose + vascularite

Quadrithérapie + corticoïdes +/- chirurgie
Rôle pronostique de l'atteinte axonale

Arachnoïdite chronique

- Inflammatoires
  - Sarcoïdose
  - Granulomatoses (Wegener…)
  - Autres maladies de système
  - Syndrome IgG4
  - Pachyméningite spinale hypertrophique idiopathique

- Infectieuses
  - Tuberculose
  - Syphilis
  - Cysticercose…

Arachnoïdite chronique

- Inflammatoires
  - Sarcoïdose
  - Granulomatoses (Wegener…)
  - Autres maladies de système
  - Syndrome IgG4
  - Pachyméningite spinale hypertrophique idiopathique
- Infectieuses
  - Tuberculose
  - Syphillis
  - Cysticercose…
- Tumorales
  - Gliomatose méningée d'évolution chronique (ependymome, astrocytome pilocytique…)

T2

T1 Gadolinium

Arachnoïdite chronique

- Inflammatoires
  - Sarcoïdose
  - Granulomatoses (Wegener…)
  - Autres maladies de système
  - Syndrome IgG4
  - Pachyméningite spinale hypertrophique idiopathique
- Infectieuses
  - Tuberculose
  - Syphillis
  - Cysticercose…
- Tumorales
  - Gliomatose méningée d'évolution chronique (ependymome, astrocytome pilocytique…)
  - Lymphome de bas grade (MALT, Bing-Neel)

Bing-Neel Syndrome

Maladie de Waldenström
Infiltration du SNC par le processus lymphoprolifératif

Arachnoïdite chronique

- Inflammatoires
  - Sarcoïdose
  - Granulomatoses (Wegener…)
  - Autres maladies de système
  - Syndrome IgG4
  - Pachyméningite spinale hypertrophique idiopathique
- Infectieuses
  - Tuberculose
  - Syphillis
  - Cysticercose…
- Tumorales
  - Gliomatose méningée d'évolution chronique (ependymome, astrocytome pilocytique…)
  - Lymphome de bas grade (MALT, Bing-Neel)

Lymphome du MALT

- Se développe aux dépens des tissus épitheloïdes
- Fréquemment associé au Gougerot
  - 10 à 15% de risque à 15 ans de la maladie
  - Risque x 6,5

- Histopathologie et immunophénotypage
  - Lymphocytes B hétérogènes
  - Marqueurs de la zone marginale : CD20, CD79a, CD19

- Très rares dans le système nerveux
  - Aux niveau des zones d'agrégation méningotheliales
  - Masse cérébrale durale mimant un méningiome ou un hématome-sous dural

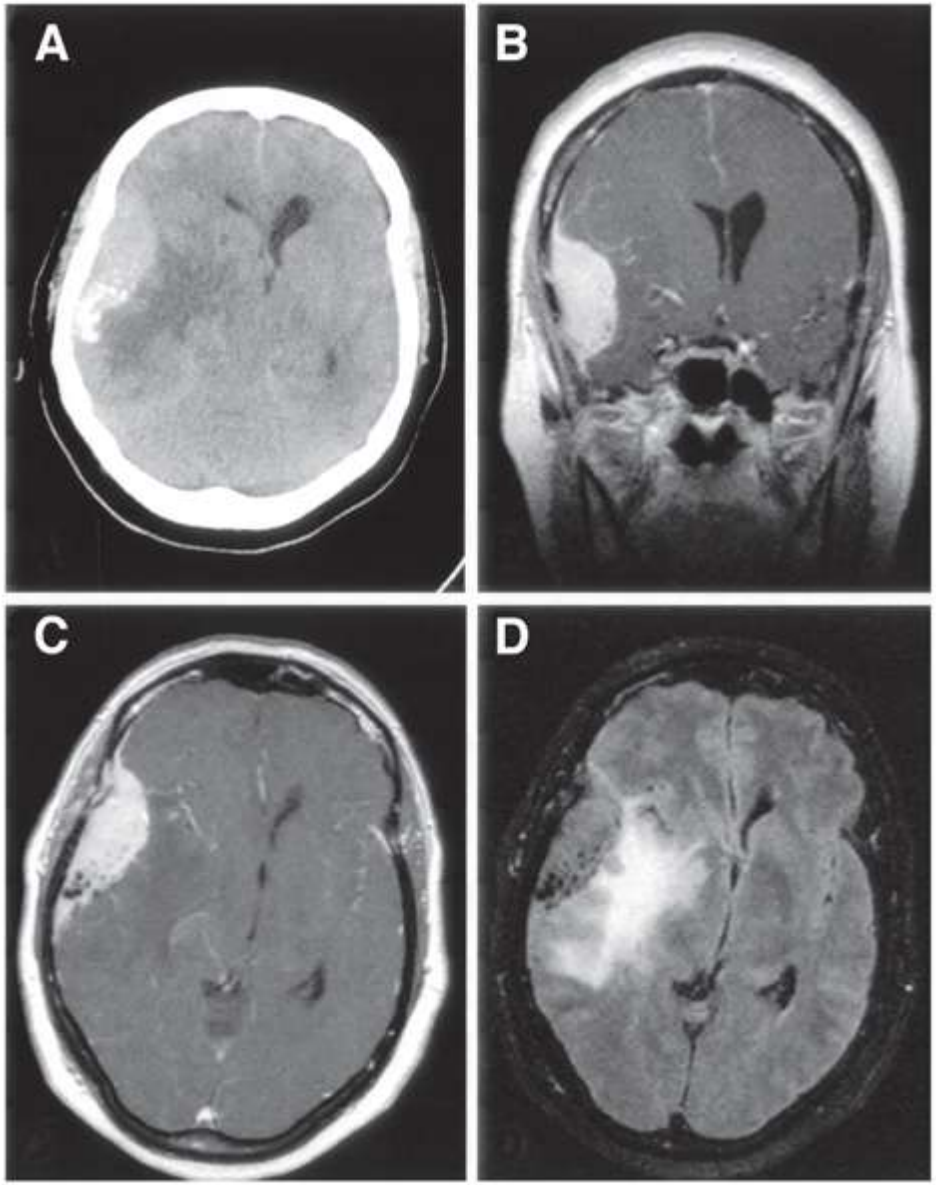

Clinicopathologic and genetic profile of intracranial marginal zone lymphoma: a primar low-grade CNS lymphoma that mimics meningioma. J Clin Oncol Off J Am SocClin Oncol. 2005

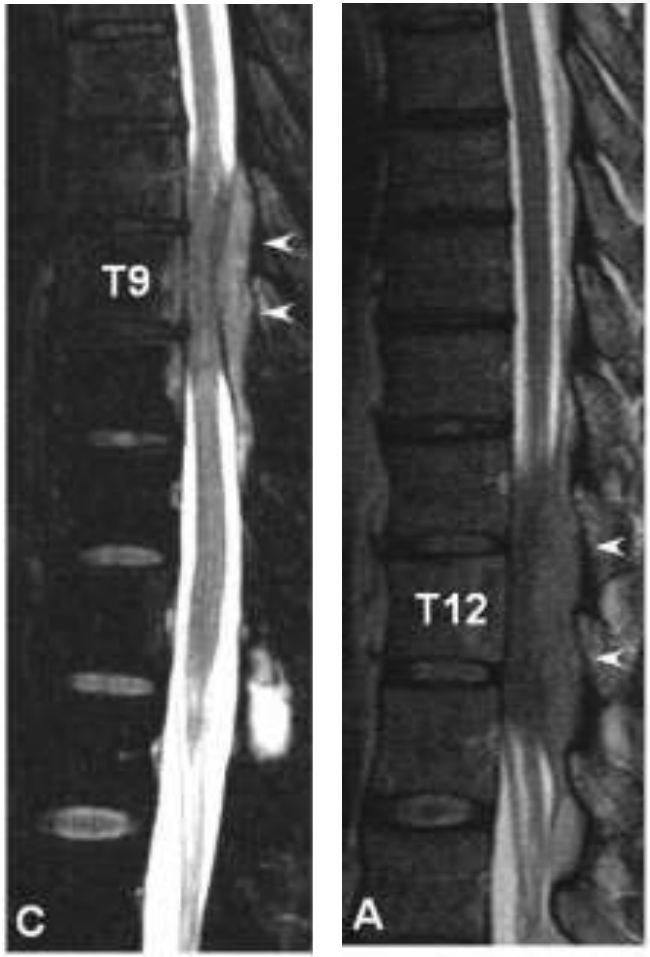

Hojo, Y. Primary Spinal Marginal Zone Lymphoma Relapse at a Different Spinal Level after Remission of the Primary Lesion, Global Spine Journal, 2013

Neurolymphomatose

- Infiltration du nerf par les cellules tumorales
- Associée aux lymphomes B non-Hodgkiniens dans 90% des cas

- Nerfs périphériques 60%
- Racines nerveuses 48 %
- Nerfs crâniens 46%
- Plexus 40 %
- Multiples sites 58%

- Diagnostic :
  - EMG
  - IRM (77%) ;
  - TEP (84%) ;
  - biopsie nerf (88%);
  - LCR (40%)

- Radiothérapie, chimiothérapie +/- intrathécale

blood
2010 115: 5005-5011
doi:10.1182/blood-2009-12-258210 originally published online April 5, 2010

Neurolymphomatosis: an International Primary CNS Lymphoma Collaborative Group report

Sigal Grisariu, Batia Avni, Tracy T. Batchelor, Martin J. van den Bent, Felix Bokstein, David Schiff, Outi Kuittinen, Marc C. Chamberlain, Patrick Roth, Anatoly Nemets, Edna Shalom, Dina Ben-Yehuda and Tali Siegal

A

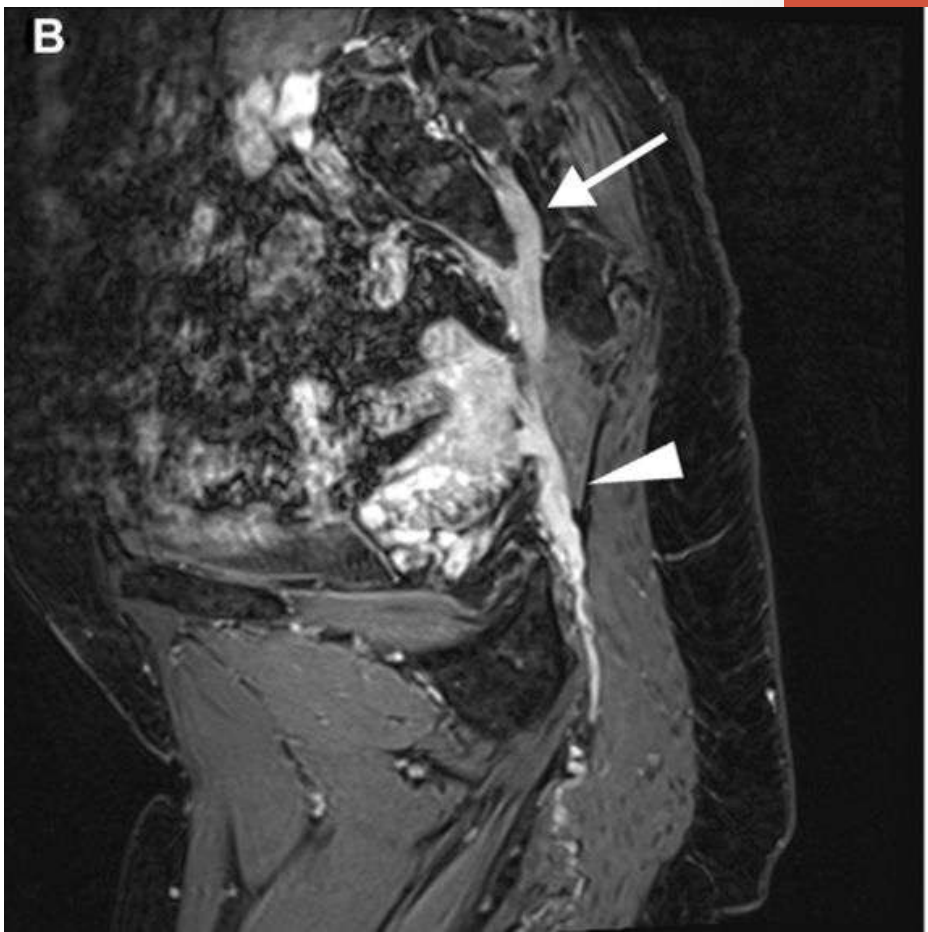
B

Mme J…

- Cas exceptionnel d'atteinte méningo-radiculaire isolée de lymphome MALT

- Neurolymphomatose primitive avec méningite réactionnelle

  ou

- Neurolymphomatose secondaire à une atteinte méningée?

- Traitement : lymphome systémique