Centre hospitalier de MEAUX

C’est ici !!
C’est pas très loin !!
On est là !
Meaux
Paris
Sarcelles
Gonesse
Villepinte
Villeparisis
Claye-Souilly
Livry-Gargan
Bobigny
Rosny-sous-Bois
Chelles
Noisy-le-Grand
Torcy
Lognes
Bussy-Saint-Georges
Villiers-sur-Marne
Neuilly-sur-Seine
Issy-les-Moulineaux
Montrouge
Vitry-sur-Seine
Créteil
La Queue-en-Brie
Roissy-en-Brie
Sucy-en-Brie
Antony
Thiais
Rungis
Orly
Villeneuve-le-Comte
Pontcarré
Mortcerf
Neufmoutiers-en-Brie
Crèvecœur-en-Brie
Tournan-en-Brie
Forêt Domaniale d'Armainvilliers
Mareuil-lès-Meaux
Boutigny
Esbly
Coupvray
Chessy
Serris
Villenoy
Fresnes-sur-Marne
Annet-sur-Marne
Le Mesnil-Amelot
Roissy-en-France
Compans
Le Plessis-aux-Bois
Monthyon
Barcy
Varreddes
Penchard
Poincy
Triport
Juilly
Franconville
Eaubonne
Sancy
Guérard
Sèvres
Seine
La Marne

MENU

- Quizz
- une main capricieuse
- Du sinus au cerveau
- On a de la veine

Hippus pupillaire

- augmentation et fermeture périodique du diamètre de la pupille (surtout à l'illumination) Observée chez :
  - Les sujets normaux
  - Lors de la respiration de Cheyne-Stokes
  - A la phase clonique des crises généralisées
  - Lors de l'insuffisance aortique

Une main capricieuse

Md P.. 65 ans

- Mariée, 3 enfants, Femme au foyer
- Vitiligo
- Syndrome dépressif traité par Solian 100, Effexor et Lexomil
- Hystérectomie et annexectomie il y a plusieurs années. Suivie régulièrement par un gynécologue
- Don de sang jusqu'à l'âge de 40 ans

- Depuis début Mai, la patiente se plaint d'une maladresse de sa main gauche. Elle a l'impression qu'elle n'arrive pas à la contrôler constate que lorsqu'elle conduit sa voiture, son membre inférieur gauche se positionne mal, qu'elle n'arrive pas à débrayer de manière correcte. De ce fait, elle arrête de conduire
- Progressivement apparition de troubles visuels avec l'impression de voir plus petit à gauche.
- L'aggravation s'effectue de manière subaiguë
- posture anormale du bras gauche
- ralentissement idéo-moteur

Examens complémentaires

- Le bilan biologique usuel est normal
- PL normal (1 élément)
- sérologie HIV -
- Les anticorps anti-thyroïdiens sont négatifs
- La recherche d'une maladie auto-immune, en particulier le Latex Waaler-Rose, le complément, les anticorps anti-nucléaires reviennent négatifs
- La recherche d'un syndrome para-néoplasique avec les dosages des anticorps anti-Ri, anti-Yo, anti-Ta, anti-Hu est négative.

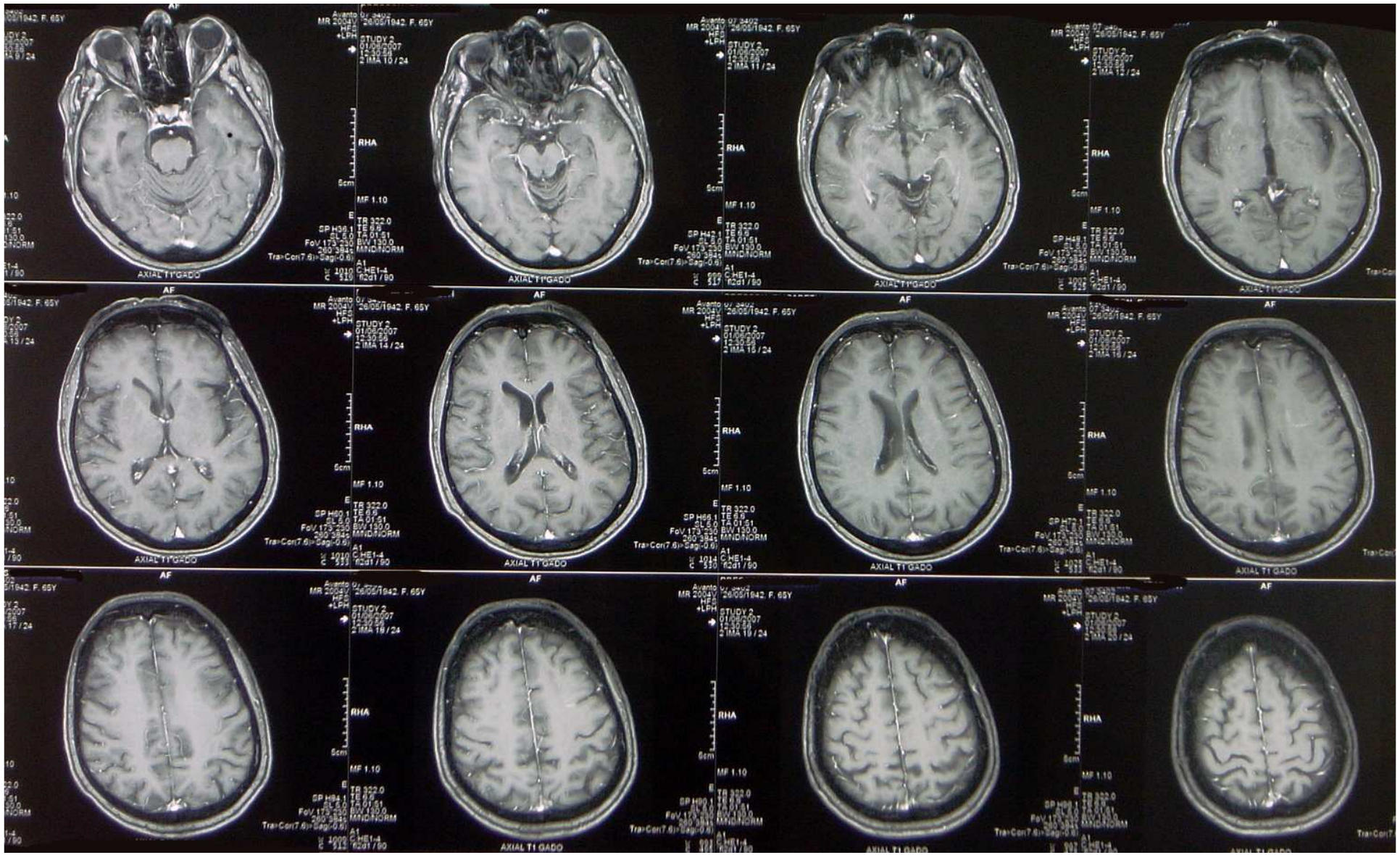
AF
26/05/1942. F. 65Y
STUDY 2
01/08/2007
12:30:59
2IMA 10 / 24
2IMA 11 / 24
2IMA 12 / 24
2IMA 13 / 24
2IMA 14 / 24
2IMA 15 / 24
2IMA 16 / 24
2IMA 17 / 24
2IMA 18 / 24
2IMA 19 / 24
2IMA 20 / 24
RHA
5cm
MF 1.10
TR 322.0
TE 6.9
TA 01:51
BW 130.0
MNDNORM
AXIAL T1 GADO

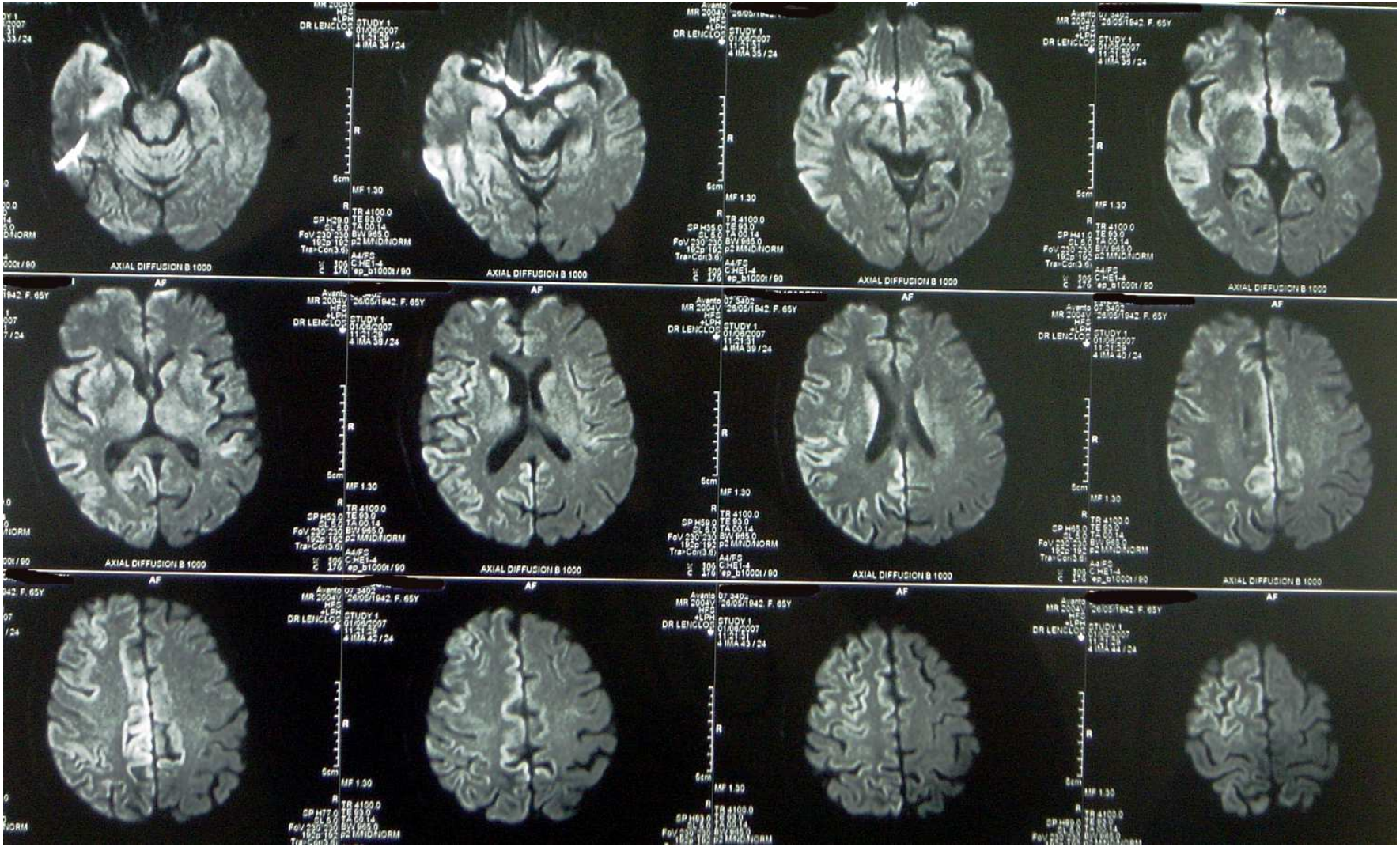
AXIAL DIFFUSION B 1000
AXIAL DIFFUSION B 1000
AXIAL DIFFUSION B 1000
AXIAL DIFFUSION B 1000
AXIAL DIFFUSION B 1000
AXIAL DIFFUSION B 1000
AXIAL DIFFUSION B 1000
AXIAL DIFFUSION B 1000
AXIAL DIFFUSION B 1000
AXIAL DIFFUSION B 1000
AXIAL DIFFUSION B 1000
AXIAL DIFFUSION B 1000

DIFFUSION

EEG

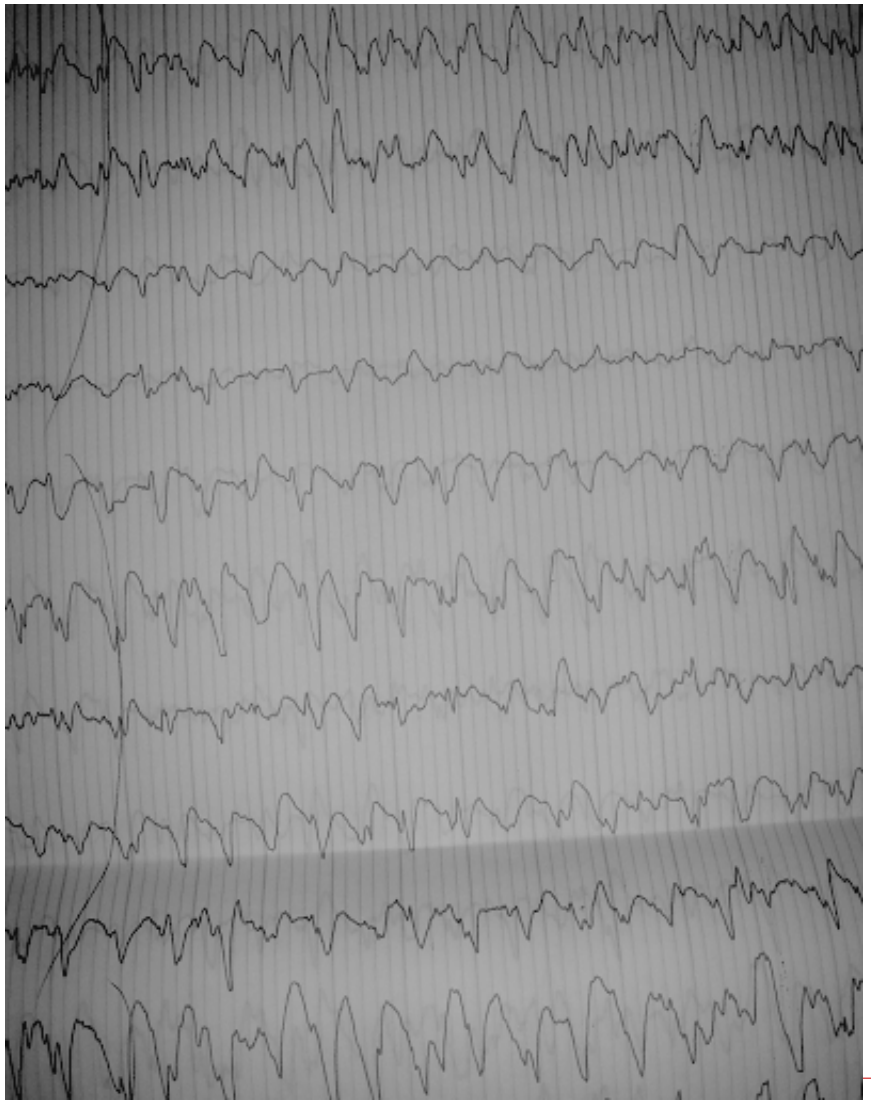

- Ralentissement du rythme de base
- Décharges d'ondes lentes
- Caractère bilatéral et symétrique
- Rythme pseudo-périodique

Le dosage de la protéine 14.3.3 revient positif le 8/06

Maladie de Creutzfeldt-Jakob

Confirmée par l'autopsie le 25/07

DU SINUS AU CERVEAU

MOTIF D'HOSPITALISATION

- Femme de 56 ans droitière hospitalisée le 18/07 pour intolérance digestive avec vomissements et troubles neurologiques évoluant depuis 10 jours

ATCD

- Lymphome de Hodgkin (1975) traitée par splénectomie et radiothérapie pelvienne sans chimiothérapie
- Plexite radique séquellaire
- Canal carpien X 2 (1994)
- Hypothyroïdie
- 3 phlébites du membre inférieur gauche sur lymphoème (84, 90, il y a 15 jours)
- En mars Sinusite traitée par Augmentin® compliquée d'une colite pseudo membraneuse gravissime, septicémie, collapsus avec transfert en REA, traitée par Flagyl® per os + Vancomycine®
- Rechute de la colite en juin : Flagyl® IV + Vancomycine® PO
- Au décours de la réanimation : neuromyopathie de réanimation avec tétraparésie sévère améliorée par kiné. Sort en rééducation avec TT comprenant sintrom, flagyl 1,5g/j, ultralevure

Histoire de la maladie

- Depuis le 08/07
- apparition progressive de malaises avec sensations d'engourdissement
- vertige
- vomissements itératifs, intolérance digestive complète
- malaises présents même en position couchée
- Dysarthrie, maladresse des membres supérieurs, paresthésies des 4 extrémités,
- Crampes au niveau des mollets

EXAMEN NEUROLOGIQUE

- Vigilance normale
- ROT abolis aux mb inf, sans signes pyramidaux, pieds creux
- Déficit moteur :
  - proximal des mb sup
  - global aux mb inf
- Hypoesthésie à la piqûre :
  - en chaussette aux mb inf
  - aux extrémités des doigts
- arthrokinésie normale
- Pas d'astéréognosie
- Ataxie à l'épreuve doigt-nez des 2 mb sup corrigée par la vue
- paires crâniennes nles en dehors d'un nystagmus vertical battant vers le bas

EXAMENS

- Nfs, plaq,CRP Nle
- Iono, urée, creat, Gly, Hba1c, Nle
- Bilan Hépatique: GGT X2
- Amylase, lipase Nle
- INR 1,6
- Hypothyroïdie frustre
- EPP: hypergammaglobulinémie discrète
- Scanner cérébrale normal

EMG 25/07

- Respect sensitivomoteur des membres sup
- Atteinte sensitivomotrice des membres inf :
  - Amplitudes motrices modérément diminuées
  - ondes F allongés
  - potentiels sensitifs inexistants

?

IRM Cérébrale

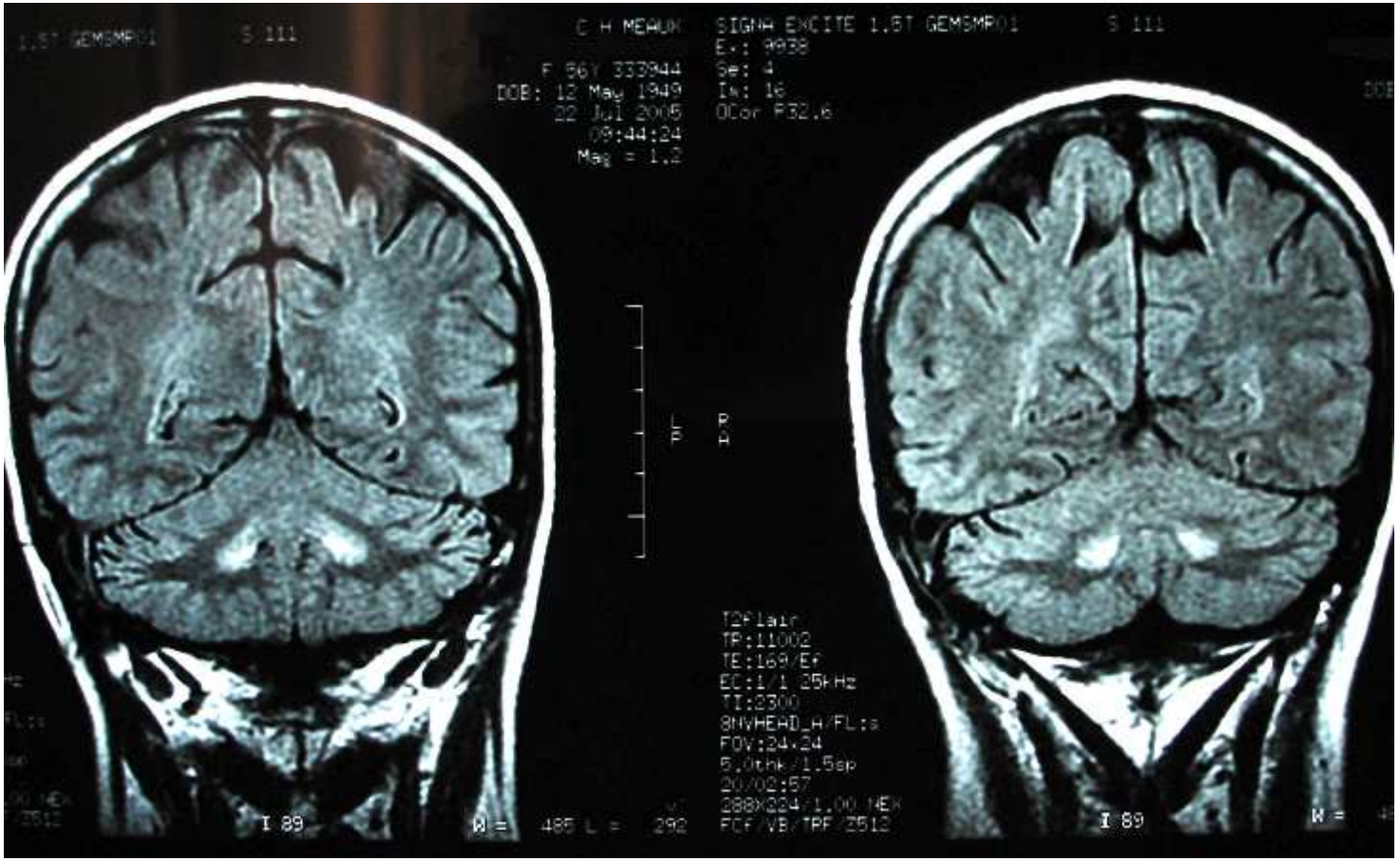

IRM cérébrale

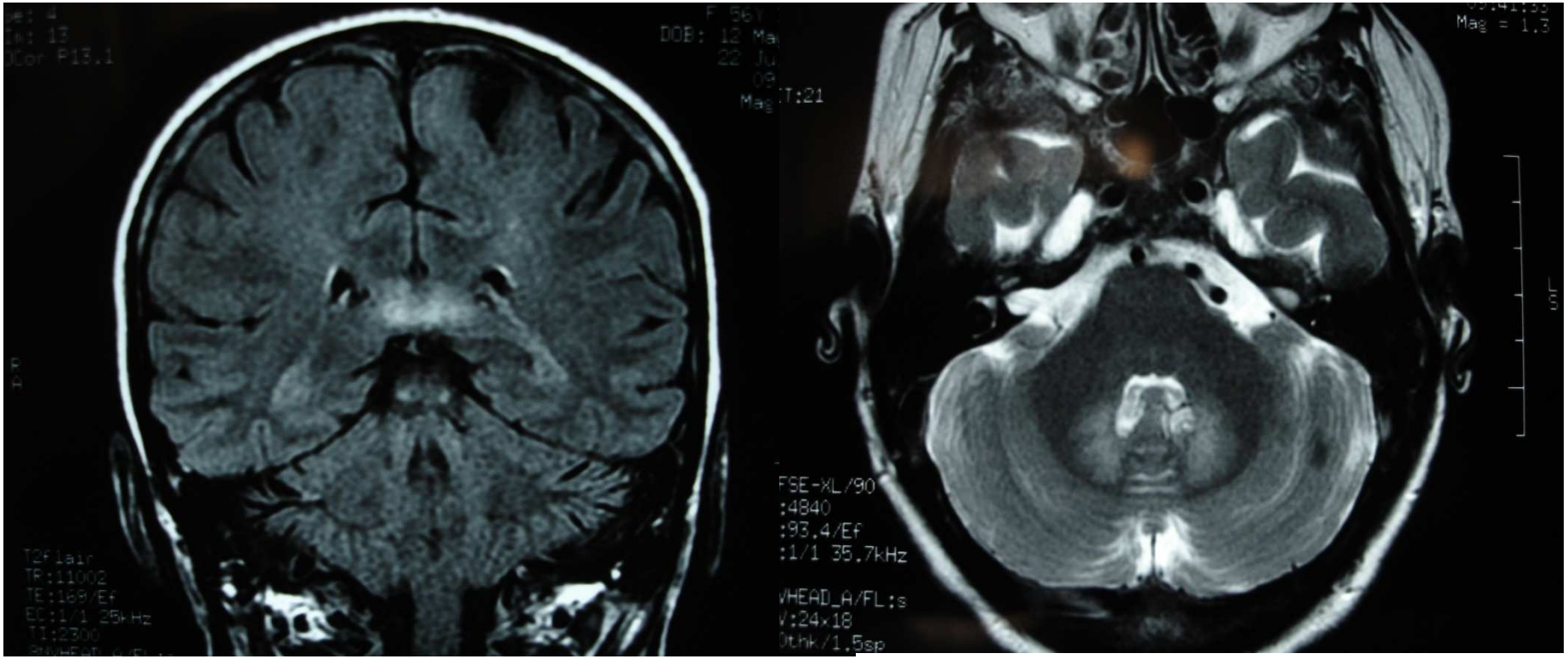

IRM

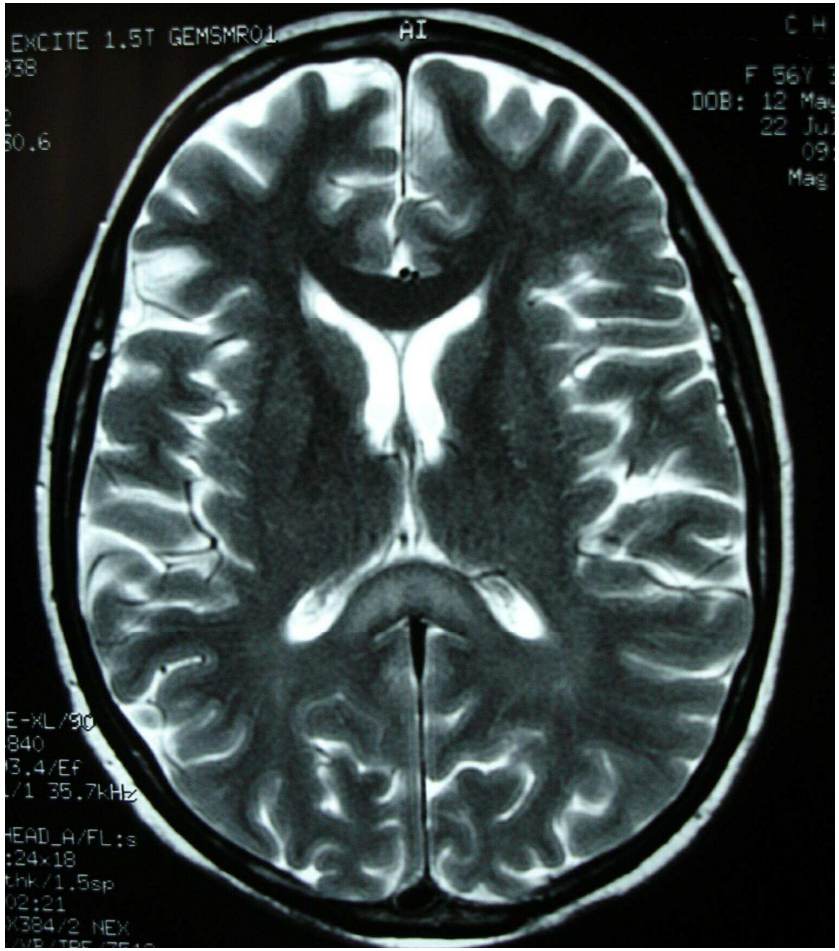
EXCITE 1.5T GEMSMR01
AI
DOB: 12 Mag
22 Jul
Mag
E-XL/90
840
3.4/EF
/1 35.7kHz
HEAD_A/FL:s
:24x18
hk/1.5sp
02:21
X384/2 NEX

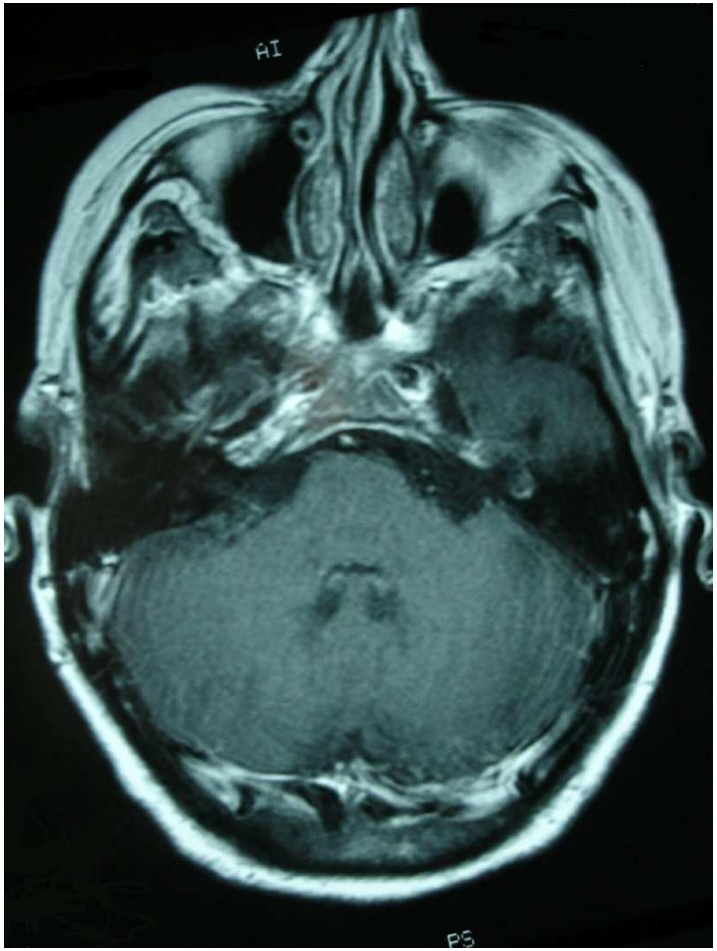
AI
PS

IRM cérébrale

- Hypersignaux Flair et T2 au niveau des noyaux dentelés du cervelet de façon bilatérale
- Hypersignaux FLAIR et T2 au niveau du splénium du corps calleux
- Pas de prise de Gadolinium

Diagnostic

- Traitement par Flagyl® pendant presque deux mois entre 1,5 g et 2 g par jour
- Dose cumulée de Flagyl >>> 30 g, probablement supérieure à 45 g

TOXICITE CENTRALE AU FLAGYL

TRAITEMENT

- Arrêt du Flagyl®
- Vitamine B1 IV car vomissements 10 jours
- Relais per os vitamine B1 B6 x 3/J
- Levothyrox 50 µg (contrôle à 3 mois)
- Sintrom
- Ultralevure 6/j
- Kinésithérapie
- IRM de contrôle à 1,5 mois

CONFIRMATION : EVOLUTION

- Nette amélioration clinique 48-72 Heures après l'arrêt du Flagyl®
- Disparition de la dysarthrie, de l'ataxie des membres supérieurs, des sensations vertigineuses, des vomissements et de l'intolérance digestive
- Diminution des paresthésies des quatre membres

Consulte 13/09

- Disparition des signes centraux
- Diminution initiale des paresthésies des 4 membres avec, dix jours après, réapparition de paresthésies des 4 extrémités sur environ 15 jours en chaussettes et en gants
- Probable aggravation paradoxale de la neuropathie à l'arrêt du Flagyl®

- IRM DE CONTRÔLE 09/09

IRM DE CONTROLE

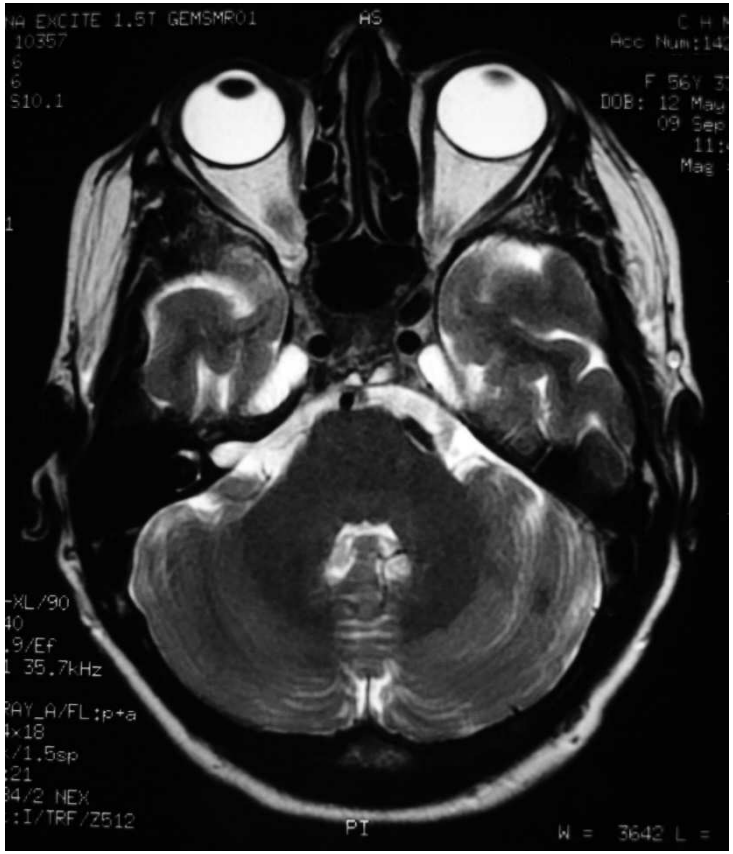

Intoxication centrale au Flagyl®

- Clinique:
  - Ataxie, dysarthrie
  - nausée,vomissements, dysphagie
  - Instabilité posturale
  - Neuropathie périphérique au Flagyl®
- IRM :
  - Hypersignaux T2 et FLAIR (par probable œdème cytotoxique)
    - noyaux dentellés de manière bilatérale et symétrique et substance blanche cérébelleuse
    - Corps calleux, comissure antérieure, substance blanche sous corticale
    - Tronc cérébrale
    - Pars compacta du locus niger, globus pallidum, putamen, noyau caudé (tête et corps), noyau rouge
    - Noyau olivaire inférieur X2
  - Pas de prise de contraste
  - Réversibilité des lésions après arrêt du Flagyl®
- Toxicité centrale dose cumulée

Références

- Ahmed A, Loes DJ,Bressler EL. Reversible magnetic resonance imaging finding in metronidazole-induced encephalopathy. *Neurology* 1995; 45:588-589
- Cecil KM, Halsted MJ, Schapiro M, Dinopoulos A, Jones BV. Reversible MR imaging and MR spectroscopy abnormalities in association with metronidazole therapy. J Comput Assist Tomogr 2002;26:948-951
- Woodruff BK, Wijdicks EF, Marshall WF. Reversible metronidazole-induced lésions of the cerebellar dentate nuclei. N Engl J Med 2002;346:68-69.

On a de la veine !

Mme S. 36 ans

- Sans antécédents
- G6P6
- J21 post-partum
- Apparition brutale, le 21/05 à 10H30
- Hémiplégie droite
- Aphasie de production
- Durée: 10 mn

Consultation SAU

- TA = 143 / 92, T°C = 36.4
- Récupération totale
- NIHSS = 0
- Pas de céphalées
- Examen cardiovasculaire normal
- Abdomen souple, non douloureux

Neuro-imagerie

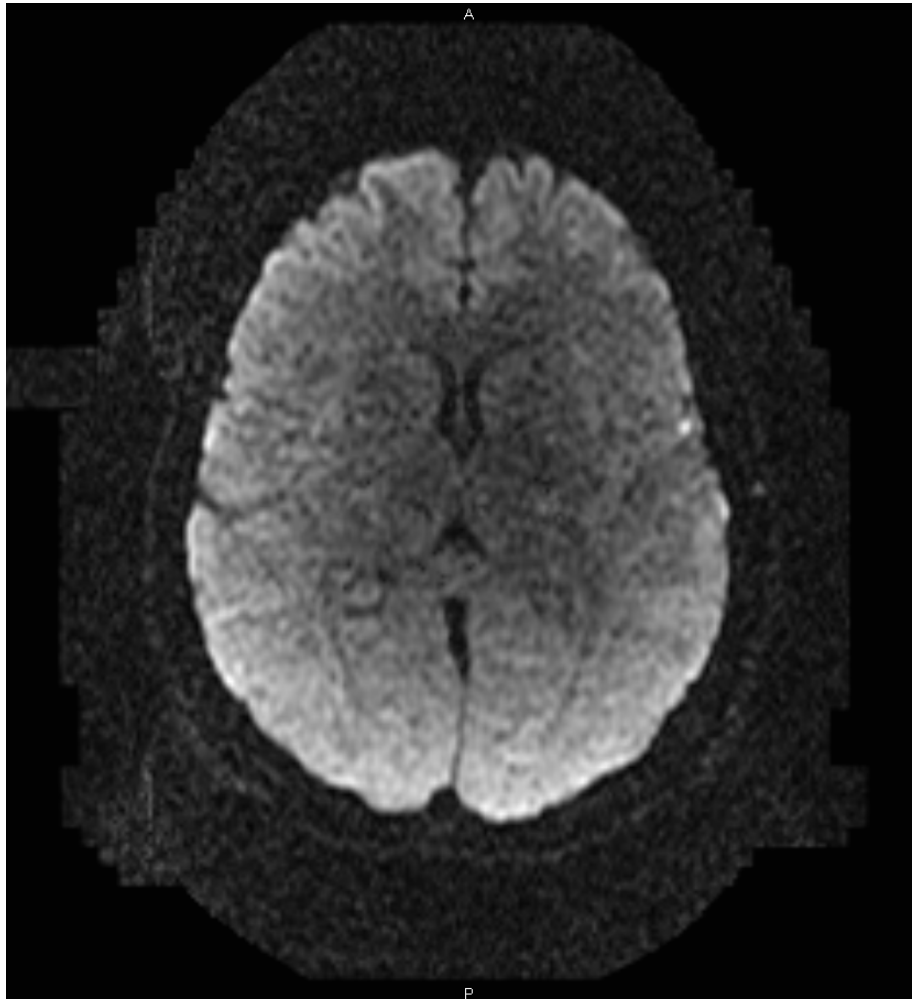

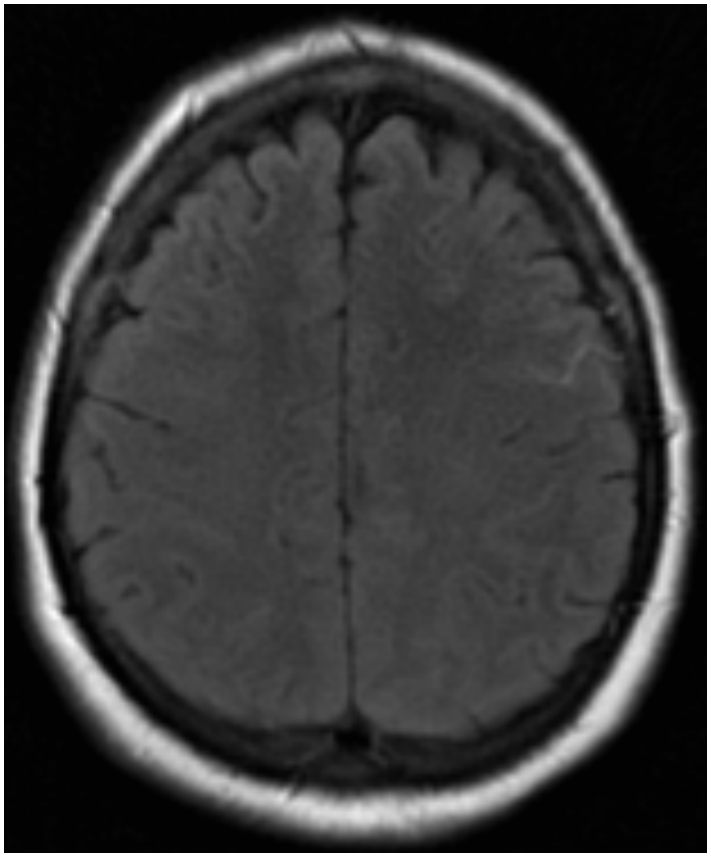

Au total

- Infarctus sylvien gauche
- Récupération totale
- A 21 jours post-partum

Causes AVC grossesse, post-partum

- Éclampsie
- Choriocarcinome
- Embolie amniotique
- Cardiomyopathie du post-partum
- Sd de vasoconstriction cérébrale réversible

Hypothèses étiologiques?

- Plus fréquentes en post-partum:
  - **TVP avec embolie paradoxale**
  - **SAPL** / LES
  - Purpura thrombotique thrombocytopénique
  - Thrombose veineuse cérébrale
- Autres causes AVC sujet jeune

Quel bilan ?

Bilan biologique:

- Biologie standard normale
- Recherche APL négative
- Homocystéïne normale
- FAN, DNA-natif, ECT négatifs
- BU négative (sg isolé)

Imagerie

- ARM + echo-doppler TSA normales
- IRM cervicale T1 FATSAT normale
- ECG répétés + ETT normaux

ETO

- FOP
- Sans ASIA

Mais…

- Echographie doppler des membres inférieurs normale

- Pas d’argument pour une thrombose ou une séquelle de TVP

Un examen fait le diagnostic…

- Echographie-doppler des veines ovariennes

→Thrombose de la veine ovarienne gauche

Confirmation

Thrombose de la veine ovarienne

- Complication rare du post-partum
- 1 sur 500 à 2000 accouchements
- 50% de thrombophilie associée

Salomon et al, 1999

Facteurs de risque

- Post-partum
- Multiparité
- Accouchement par césarienne
- Infection (streptocoque)
- Maladie de Crohn
- Tumeur maligne

Al-toma et al, 2003

Tableau clinique

- Veine ovarienne droite dans 90% des cas
- Douleurs pelviennes
- Tableau septique (fièvre, syndrome inflammatoire), résistant aux antibiotiques

Dunnihoo et al, 1991

Moyens diagnostiques

- Echographie – doppler : 52 à 55%
- IRM : 92 à 100%
- Scanner injecté : 88 à 100%
- Coelioscopie…

Kubik-Huch et al, 1999; Savader et al, 1988

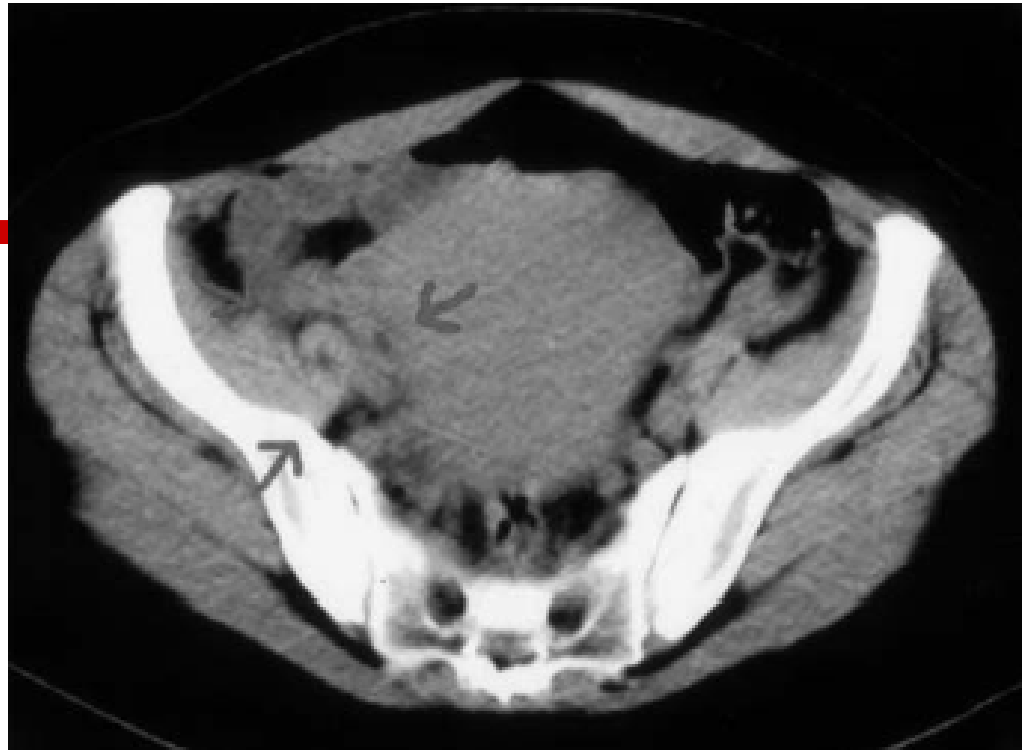

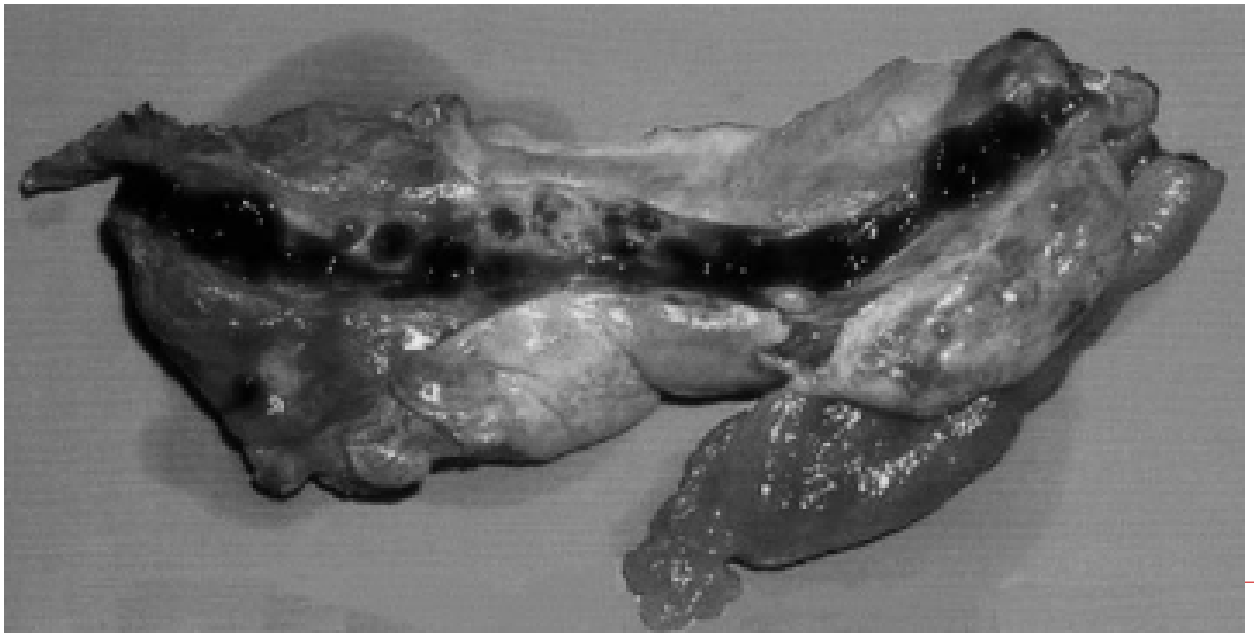

Dessole et al, 2002

Gravité

- Extension (veine cave, rénale, iliofémorale)
- Compression locale
- Embolie pulmonaire (4 à 13%)
- 4% de létalité

Traitement (pas de consensus)

- Anticoagulation efficace (durée?)
- Antibiothérapie associée
- Traitement chirurgical
- Prévention des récidives?

Discussion

- AVC ischémique sylvien gauche + Thrombose veine ovarienne + FOP

- Lien de causalité?
- Cause à rechercher en post-partum?

Un cas… particulier

- Latéralité (gauche)
- Tableau peu évocateur (pas de fièvre, pas de douleurs)
- TVO comme cause d’AVC ischémique